たまひよ
初めてのたまごクラブ
冬号（第1巻第4号）
2022年12月15日発売
（3,6,9,12月15日発売）

妊娠おめでとうございます！

初めてのたまごクラブ

別冊付録
妻の妊娠がわかったら
夫が最初に読む本

Cover
ソンイさん
（妊娠4カ月）

つわりをラクにするコツ

妊娠・出産・育児の
お金、どうする？

妊娠初期の
オール見通しガイド

妊娠2・3・4カ月の
やっていいことダメなことQ&A281

妊娠 2.3.4. カ月

HAJIMETENO TAMAGO CLUB

初めてのたまごクラブ
冬号 2023
1320 yen
1冊につき1円を未来の赤ちゃんに

特別付録
マタニティマークストラップ
※表と裏で柄が異なります

＼妊娠初期の妊婦さんへ／
ムーミンベビーデザイン3点セット

©Moomin Characters™

特別付録
母子手帳ポーチ

応募者全員プレゼント
エコー写真メモリーアルバム
※ 応募にはスマホアプリ「まいにちのたまひよ」（無料）が必要です。
応募は2023年3月14日（火）9:00まで！

［とじ込み付録］
食べ物＆飲み物 OK・NGシート
妊娠4～15週 胎児実物大シート

妊娠がわかったら最初に読む本

Benesse

の見方 Guide

妊娠して初めて経験する超音波検査。おなかの赤ちゃんと会える楽しみな時間ですね。でも、超音波写真の見方がいまひとつわからない、という人も多いはず。この特集で詳しく解説します！

イラスト／上田惣子、ヤマグチカヨ　取材・文／樋口由夏　デザイン／カラーズ

日付・時間

超音波検査を受けたときの日付と時間が記録されます。

＋マーク、または×マーク

胎児の体を測定するときに使うマーク。画面上で測定したい部分に２つの＋マーク、または×マークをつけると、結んだ部分が測定されます。

GS（胎嚢の大きさ／胎児が入っている袋の大きさ）

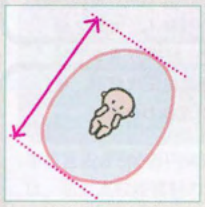

妊娠初期に赤ちゃんが入っている胎嚢という袋の大きさを表します。妊娠のごく初期には赤ちゃんが超音波検査で見えなくても、胎嚢が大きくなっていることで成長していると考えます。

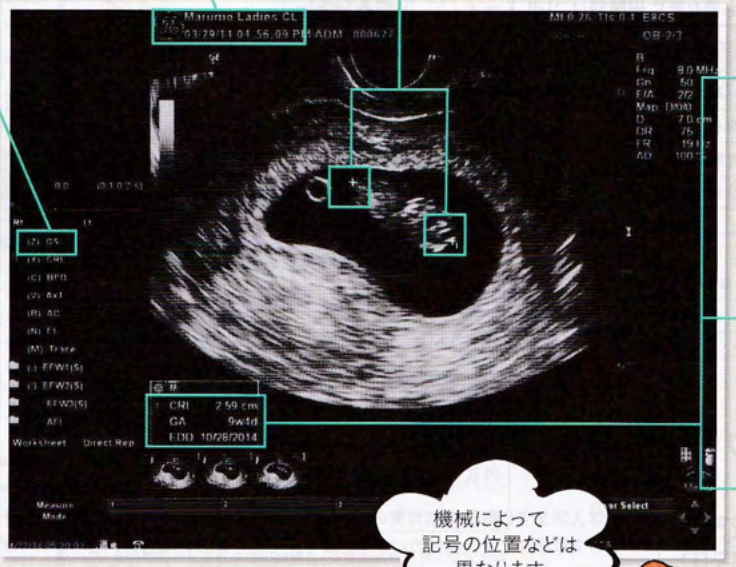

機械によって記号の位置などは異なります

1 超音波写真の英語・記号の意味って？

CRL（頭殿長／頭からおしりまでの長さ）

赤ちゃんの頭からおしりまでの長さのこと。妊娠８～11週ごろは胎児の発育に個人差が少ないため、CRLを測定することによって、出産予定日や妊娠週数を確定することができます。

GA（妊娠週数）

超音波検査によって計測された胎児の大きさから、検査をした当日が妊娠何週（w＝week）の何日（d＝day）かを割り出した数値が表示されます。

EDD（出産予定日　月／日／年）

検査結果を受け、機械が自動的に算出した出産予定日が表示されます。測定誤差により、実際の予定日と異なる場合も。目安程度に考えましょう。

そのほかにも

BPD（児頭大横径：頭の大きさ）、A×T（胎児軀幹横断面積：赤ちゃんの胃の部分が写るあたりの断面積）、AC（腹部周囲長：おなか回りの長さ）、FL（大腿骨長：太ももの骨の長さ）などがあり、必要に応じて計測します。

3 おなかの様子がわかるしくみは？

超音波の反射を利用して投影しています

かたいものにぶつかると反射し、液体などは通り抜ける超音波の性質を利用して、羊水内の赤ちゃんの姿形を画面上に投影します。背骨や肋骨、頭蓋骨などかたいものは白く、羊水や血液、膀胱の中の尿などは黒く、筋肉や脂肪、胎盤などはグレーに写ります。

4 何が写っているのか判別するには？

もらったその場で確認するのが早道

超音波写真に写っているのは断面。そのため超音波をあてた位置や角度によって写り方が変わります。超音波写真をもらったら、家でパパに説明するためにも、その場で先生に何が写っているのかを聞きましょう。初めのうちはわかりにくくても、見慣れてくるとだんだんわかるようになります。

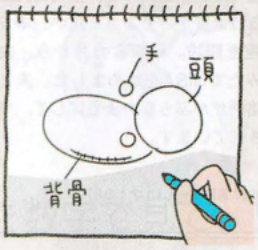

2 検査方法は妊娠時期に合わせて変わる！

妊娠４カ月以降　経腹超音波

おなかの上から器具を当てて広範囲に観察

妊娠４カ月以降は、おなかの上から経腹プローブをあてて、より広い範囲で赤ちゃんの体を観察します。おなかとプローブの間に空気が入らないようにするために、おなかにゼリーを塗ります。

妊娠３カ月ごろまで　経腟超音波

腟内に器具を入れて子宮の近くから観察

赤ちゃんもママの子宮も小さい妊娠３カ月ごろまでは、腟に細長いプローブを挿入して、子宮のごく近くから子宮や卵巣の状態を観察します。妊娠中期以降は子宮頸管が短くなる子宮頸管無力症や、前置胎盤の診断に使われることも。

これが経腹プローブ

これが経腟プローブ

監修 丸茂レディースクリニック院長
丸茂元三先生

日本超音波医学会超音波専門医。東京大学医学部附属病院産婦人科などを経て、2013年に丸茂レディースクリニックを開院。「もっと身近に赤ちゃんを感じてもらいたい」という思いから、3D&4D超音波外来を積極的に取り入れた診療をしています。

産科医が＼ビジュアル／で解説します

超音波写真

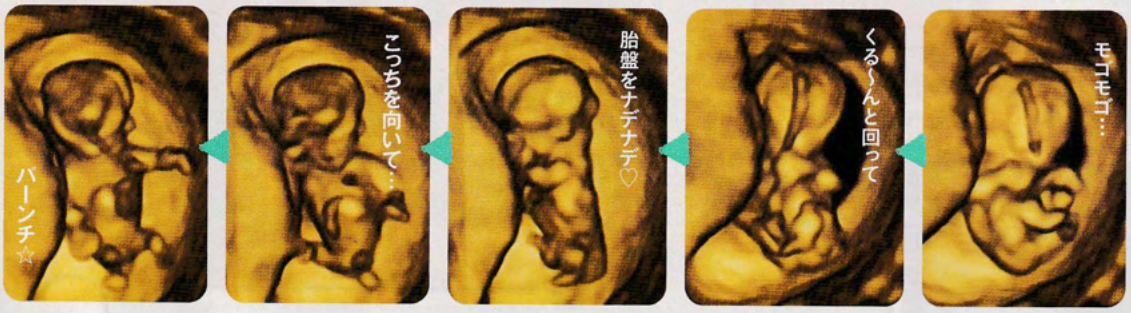

4D超音波
妊娠11週
連続ショット

5 2D(白黒)超音波と3D、4Dの違いは?

2Dは平面的な断面図、3Dは立体静止画、4Dは立体動画

平面的な2Dの情報を組み立てて立体的な画像にしたものが3D（立体静止画）です。また、3D画像を動く画像として鮮明に見せるのが4D。医学的には2Dで重要な診断はつきますが、3Dや4Dは赤ちゃんの目鼻立ちなど体の外表面的な画像をリアルに映し出せるため、ママやパパに人気です。

6 妊娠6カ月ごろから赤ちゃんの推定体重がわかる！

機械が自動的に計算式にあてはめて算出

推定体重とは、赤ちゃんの今の体重の目安のこと。赤ちゃんの頭、腹部、太ももの長さを超音波装置で計測すると、体重がわかる計算式に自動であてはめて算出しています。ただし、1割ほどの誤差が出ることも。妊娠20〜24週ごろから推定体重を計測し、赤ちゃんの発育をチェックします。

7 赤ちゃんの性別がわかるのは妊娠5カ月ごろから

男の子はペニス、女の子は木の葉形が見える

男の子は股の間にペニスが、女の子は木の葉形をした外陰部が見えます。早い人で妊娠5カ月ごろからわかりますが、なかなか外性器が写らない場合は性別の判定が遅れます。また、女の子と言われていても途中でペニスが見つかり修正されることも。

注意 超音波写真は劣化します！

劣化した12年前の超音波写真

スキャンするか複写してきれいな状態で保管

超音波写真は感熱紙に印刷されることが多く、時間がたつとだんだん白っぽくなり、色が消えてしまいます。きれいな状態で残すには、①複写する ②スキャナーでとり込む ③写真店で複製する、などの方法があります。

8 妊娠初期に医師が確認しているポイントは？

ポイント 1

子宮内に妊娠しているか

市販の妊娠検査薬で陽性が出ても、受精卵が子宮内に着床していない異所性妊娠の可能性もあるため、初診では子宮の中に胎嚢（赤ちゃんが入っている袋）があるかどうかを確認。

ポイント 2

子宮や卵巣にトラブルがないか

妊娠経過や出産に影響を及ぼす可能性のある、子宮筋腫や子宮の奇形、卵巣の腫れやトラブルなどがないか確認します。



ポイント 3

赤ちゃんの心拍が確認できるか

妊娠６～７週以降に赤ちゃんの心拍を確認します。この時期に継続して心拍が確認できると妊娠経過は順調です。

ポイント 4

妊娠週数を算出

わかれば、排卵日や不妊治療を行った日から決定。わからない場合は最終月経初日を０週０日、40週０日を出産予定日とし、８～11週ごろ、赤ちゃんの頭殿長を正確に測って修正・確定します。

ポイント 5

赤ちゃんが何人いるか

赤ちゃんが１人（単胎）か、複数（多胎）かを確認。双子の場合はさらに一卵性か二卵性かも妊娠初期に調べます。多胎妊娠の場合、大きな産院を紹介されることも。

9 超音波写真でチェック！

おなかの赤ちゃん成長アルバム

超音波写真を妊娠週数別にご紹介。小さな点だった赤ちゃんがだんだん人間らしくなっていくのがわかりますね！

4 week

受精卵が着床し、胎嚢が成長

黒くて丸く写っているものが、赤ちゃんが入っている胎嚢という袋。胎嚢は１日におよそ１mmという速いスピードで成長します。

5 week

ホワイトリングが見え丸い輪っか状の卵黄嚢が

胎嚢の外側が白っぽく厚く写ると「ホワイトリング」と呼ばれることも。胎嚢の中に、丸い輪っか状の卵黄嚢が写ります。

6 week

赤ちゃんの姿が小さく見えてきます

卵黄嚢のそばに赤ちゃんが見えるように。卵黄嚢は赤ちゃんと細い管でつながっていて、主に赤ちゃんの血液をつくっています。

※この特集の子宮および超音波写真のイメージ図では、写真には写っていないけれど実際は存在するはずの部分も想像して描いています。

10 3D超音波でも見てみよう

丸い球体の卵黄嚢の横に赤ちゃん（胎芽）が

卵黄嚢のそばに赤ちゃんが確認できます。胎嚢に対して赤ちゃんはまだまだ小さく、米粒のように見えます。

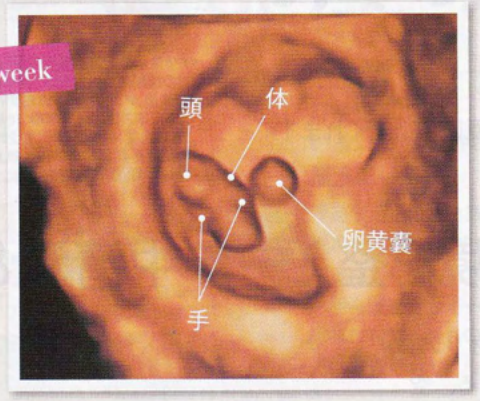

赤ちゃんの手がドラえもんの手のように見えます

時々、手や脚や体をくねくねと動かしています。

手足が伸びて人間らしいシルエットに

頭、胴体、手足などの区別がわかりやすくなってきます。子宮内はまだ余裕があるので、羊水の中を気持ちよく泳いでいるよう。



手足も自由に曲げ伸ばし

赤ちゃんはぐんぐん成長し、手足も自由に曲げ伸ばししています。そろそろ、超音波検査は経腟から経腹へチェンジ！

頭部に白く頭蓋骨が見え、中には黒く脳が写ります

頭蓋骨が白く太い線で見え、その中には黒く脳が写ります。このころから赤ちゃんの成長をBPD（児頭大横径）で測るように。

へその緒が太くなり卵黄嚢が小さくなります

卵黄嚢は相対的に小さくなり、わからなくなってきますが、ママから酸素や栄養を受け取るためのへその緒が太くなります。

妊娠が確定し出産予定日も決まります

妊娠8～11週に頭殿長を計測して出産予定日を確定させます。頭、胴体、手、足、へその緒などの区別がついてくるころです。

心拍がわかるようになり、赤ちゃんが2頭身に

心拍が確認できるようになり、頭部と胴体の区別がついて2頭身に。7週の初めごろには、頭殿長（頭からおしりまでの長さ）が約1cmに。

初めてのたまごクラブ冬号（第1巻第4号）別冊付録
2022年12月15日発売（3,6,9,12月15日発売）

PAPA

集まれ、新人パパ!

妻の妊娠がわかったら
夫が最初に読む本

— 妊娠中から出産、育児まで —
この一冊でパパになる!

BOOK

初めてのたまごクラブ 冬号第1付録

CASE 02

超音波写真や映像で成長を楽しもう

妊婦健診などでもらう超音波写真は、おなかの赤ちゃんの姿を妻と共有できる貴重なツール。骨などのかたい部分が白く、やわらかい部分はグレーで写る。少しわかりにくいが、「これは体のどの部分？」など妻に聞きながら、赤ちゃんの成長を楽しもう。だんだん見慣れて、何が写っているのかわかるようになってくる。

「おなかの赤ちゃん実物大SHEET」で赤ちゃんを実感しよう

本誌の巻頭とじ込みには、妊娠4～15週の胎児の実物大イラストシートが。妻のおなかに当てれば、赤ちゃんの“今”を実感できるはず！

3D超音波画像も！

平面的な2Dの情報を組み立てて、立体的な画像にしたものが3D（立体静止画）。4D（立体動画）もある。

超音波写真提供／
丸茂レディースクリニック院長　丸茂元三先生

CASE 03

おなかの赤ちゃんに話しかけてみよう

胎児の五感の発達は目覚ましく、妊娠4～5カ月ごろには外の音やママの声が聞こえ始め、内耳が完成。頻繁に聞こえるママの声を記憶して、聞き分ける力もついてくる。聴覚が発達してくると、パパの低い声も聞き取れるように。

パパが話しかけるコツ

コツ❶

「おはよう」「おやすみ」のあいさつからスタート

あいさつはコミュニケーションの第一歩。赤ちゃんに胎児ネームがあると呼びかけやすい。

コツ❷

大きめの声でゆっくりと

口を大きく開けて、一語一語区切って発音するよう意識しよう。

コツ❸

おなかの近くで声の響きも伝えよう

「パパだよ」「生まれてくるのが待ち遠しいよ」など語りかけて。

コツ❹

照れくさければ絵本を読んでも

何を話しかけていいかわからないときも、絵本がおすすめだ。