妊娠3~10カ月、出産まで 新米ママとパパを全面サポート!

たまひよ

たまごクラブ12月号(第28巻第2号)
令和2年11月13日発売(毎月15日発売)

たまごクラブ

12 たまごクラブ
2020 Dec. 770yen
1冊につき1円を未来の赤ちゃんに

チーム出産育児 27th
ミカタを増やそう。

妊娠3~10カ月

\ おなかに当てて成長実感 /

【とじ込み付録】 **胎児実物大シート**

たまごクラブの「両親学級」開講!

Cover
鈴木あきえさん
【妊娠7カ月】

2週目 \ついに臨月突入!/
陣痛 破水 おしるし
お産が始まる"
こんなときどうしたら?

3週目 しっかり食べて"ちょいたし"運動
ステイホーム時代の
体重管理・体形戻し」

4週目 **妊娠中の気がかり全解決!**
の体の変化 出血 おなかの張り 便秘 感染症 etc.

5週目 パパと一緒に
新生児の沐浴レッスン

OYさん&わたなべ麻衣さん(撮影時妊娠9カ月)がトライ!\

MARLMARL
ベビーグッズプレゼント
抽選で71名様に!
※応募は2020年12月14日(月)9:00まで!
※応募にはスマホアプリ「まいにちのたまひよ」(無料)が必要です

1週目 **12・1・2・3・4・5月生まれベビーの**
出産準備グッズ
同じ 誕生月 & 地域 の先輩ママがそろえたもの全部見せ!

【別冊付録】



Benesse

妊娠3~10カ月のマタニティ生活、拝見!
たまごママ47人のリアル妊娠日記 / 美味しくって映える「内祝い」 / 「出生前診断」についてきちんと知っていますか?

通販別冊カタログ
たまひよのベビー・育児通販

先輩ママが妊娠中、気がかりだったことは？

塩分のとりすぎか、尿タンパクが出ました

妊娠初期から、上２人のときには出なかった尿タンパクが出て、塩分をとりすぎないようにと、産院から注意を受けました。３人目ということで気がゆるんで、食事が適当になっていたのかも…。忙しくて早食いになっていたのも、反省点です。

原島裕紀さん(36才)
ゆきのちゃん(６カ月)

出血が続いて不安だったとき、夫の励ましに救われました

妊娠が判明してすぐの約１カ月間、出血が続きました。先生からは「赤ちゃんは無事に育っているから心配ない」と言われましたが、どうしても不安で…。夫が「先生が大丈夫と言っているのだから大丈夫！」と励ましてくれたのが、心の支えに。

木村明子さん(34才)＆周平さん(29才)
唯希くん(５カ月)

妊娠15週ごろに出血し、切迫流産と診断されました

妊娠15週ごろ、出血している感覚があり、トイレで確認すると生理の２日目の２倍くらいの血が…。すぐに産院に連絡して受診。切迫流産との診断を受け、そのまま１週間入院することに。その後は出血しませんでしたが、ずっと気がかりでした。

北林 優さん(37才)＆桃樹くん(６カ月)

妊娠前からの肩凝りが悪化！マタニティ整体に通って解消

おなかが大きくなり始めて、妊娠前からの肩凝りが悪化。頭痛もするように。でも、週に１回、マタニティ整体に通っていたら、緩和されました。整体で教えてもらって、家でやっていたストレッチや腹式呼吸は、お産のときにも役立ちました。

木藤三華子さん(32才)
菜乃香ちゃん(４カ月)

気がかり解決します

妊娠中のママの体は、日々変化。痛みや不快な症状が出たり、不安な気持ちになったり…。できることならパパも一緒に妊婦健診に行って、悩みを共有したり、赤ちゃんの成長を感じたりしたいけど、今は新型コロナウイルス感染症の影響で、できないことも。この特集をパパと一緒に読んで、妊娠中の気がかりを解消しましょう！

イラスト／itabamoe、かとうともこ　取材・文／綾城和美
２D、３D超音波画像提供／丸茂元三先生　デザイン／ARENSKI

ママのこと

P.68～71
監修／帝京大学医学部附属病院
産婦人科准教授
笹森幸文先生

帝京大学医学部卒業。同大学総合周産期母子医療センターで、主に合併症妊娠などハイリスク妊婦の診療を担当。どんな質問にもわかりやすく答えてくださる先生です。

P.64～67
監修／帝京大学医学部附属病院
産婦人科 助手
中川一平先生

帝京大学医学部卒業。医学部入学前は、別大学で農学を専攻し、進学塾講師を務めるなど、異色の経歴の持ち主。わかりやすい説明が、妊婦さんに好評です。

胎児のこと

P.72～73
監修／丸茂レディースクリニック院長
丸茂元三先生

旭川医科大学医学部卒業後、東京大学医学部附属病院産婦人科などを経て2013年に丸茂レディースクリニックを開院。３D&４D超音波外来を積極的に取り入れた診療をしています。

市販薬を飲んでもいいのか、迷いました

頭痛持ちではないのですが、なぜか妊娠中はときどき頭痛が。寝ていれば治まったので、病院には行きませんでしたが、市販の頭痛薬を飲んでもいいのか迷いました。また、妊娠して便秘が悪化。妊娠前から飲んでいた漢方便秘薬にも、迷いました。

衣斐由佳さん(32才)&光さん(29才)
暦くん(3カ月)

妊娠糖尿病予備軍に！糖質制限を頑張りました

妊娠8カ月ごろ、妊娠糖尿病予備軍との診断を受け、ごはんやパンなどの糖質を控えるように。頑張ったかいあって、状態は安定しました。お産のときに、血糖値が急上昇するというトラブルに見舞われましたが、無事に出産でき、産後は母子共に健康です。

坂田愛佳さん(28才)&健介さん(28才)
悠仁くん(7カ月)

自粛生活で体重が増加、歩けないほどの腰痛に！

妊娠7カ月ごろに、早くも1人目を出産したときの体重に。新型コロナの影響で在宅時間が長かったこともあり、運動不足なのにたくさん食べる生活が続いて…。体重が増えすぎたせいか、腰痛も！　骨盤ベルトを巻かないと、歩けないほどでした。

榊山登紀子さん(35才)&幸翔くん(1カ月)

妊婦OKの薬とストレッチで頭痛に対処しました

頭痛持ちだったので、妊婦OKの頭痛薬を処方してもらいました。また、肩凝りから頭痛になることが多かったので、小まめにストレッチも。妊娠中は感染症が怖かったので、妊婦健診以外ではほとんど外出せず。帰宅後は、手洗いとうがいを徹底！

上村若菜さん(36才)&悠成くん(5カ月)

体重の増えすぎが原因!?脚のつけ根が痛くて泣きました

妊娠8カ月ごろから、脚のつけ根に激痛が走るようになり、泣くこともしばしば…。歩けなかったし、背面に枕を入れて半分体を起こすようにしないと、眠ることもできませんでした。今思えば、体重の増えすぎが原因だったのかもしれません。

設樂彩友里さん(31才)&律希くん(5カ月)

たまごクラブ 誌上両親学級 PARENTS CLASS Lesson 4

ママとパパと2人で読んで、不安を解消！

妊娠3～10カ月の

① 出産までのママの体の変化の見通しがわかる！

妊娠3～10カ月の間に、ママの体にどんな変化が起こるのかを一覧でまとめました。それに伴って起こりがちなマイナートラブルや危険の兆候、生活の変化もご紹介。妊娠月数別に、ママとパパへのアドバイスも必読です！→P.64～

② 妊婦健診の苦手克服テクをCheck！

赤ちゃんの発育状態やママの健康、トラブルの兆候がないか、などをチェックする妊婦健診はとっても大事だけれど、検査が苦手、というママも多いはず。どうしたらラクに受けられるか、苦手克服テクをまとめました。→P.66～

③ 妊娠生活の気になることをQ&Aで解決！

妊娠中は、健康な人でも体にさまざまなトラブルが起こる可能性が。中には、赤ちゃんや妊娠経過にまつわる重大なトラブルが隠れている場合も。症状や受診の目安を知って、危険サインを見逃さないようにしましょう。→P.68～

④ 気になる超音波写真の見方がわかる！

超音波検査は、おなかの赤ちゃんに会える楽しみな時間。渡される超音波写真には、いったい何が写っているのでしょうか？　表示されている英語・記号の意味は？　健診後にパパに説明するためにも、要チェック！　→P.72～

さらに！

胎児の実物大シートで赤ちゃんを実感できる！
→P.74～

見たらいいの？何がわかるの？

べているのでしょうか？　ママが知っておくといいことや、超音波写真の見方について解説します。

超音波検査＆写真について知っておくといいこと

1. 超音波写真の英語、記号の意味は？

超音波写真の英語や記号は、赤ちゃんの成長に関する大切な情報を表したものです。ここでは、その中でもとくにママが知っておきたいものをご紹介。機械によって、表記の位置は異なります。

+マーク、または×マーク

胎児の体を測定するときに使うマーク。画面上で測定したい部分に２つの＋マーク、または×マークをつけると、結んだ部分が測定されます。

日付・時間

超音波検査を受けたときの日付と時間が記録されます。

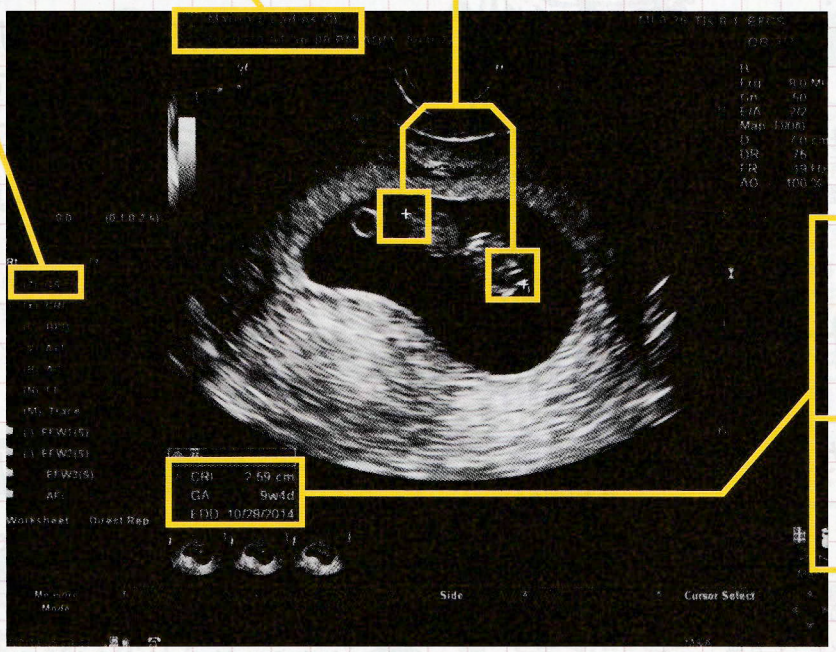

GS（胎嚢の大きさ／胎児が入っている袋の大きさ）

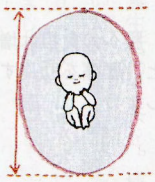

妊娠初期に赤ちゃんが入っている胎嚢という袋の大きさを表します。妊娠のごく初期には赤ちゃんが超音波検査で見えなくても、胎嚢が大きくなっていることで成長していると考えます。

CRL（頭殿長／頭からおしりまでの長さ）

赤ちゃんの頭からおしりまでの長さのこと。妊娠８～11週ごろは胎児の発育に個人差が少ないため、CRLを測定することによって、出産予定日や妊娠週数を確定することができます。

GA（妊娠週数）

超音波検査によって計測された胎児の大きさから、検査をした当日が妊娠何週（w=week）の何日（d=day）かを割り出した数値が表示されます。

EDD（出産予定日　月／日／年）

検査結果を受け、機械が自動的に算出した出産予定日が表示されます。測定誤差により、実際の予定日と異なる場合もあるので、目安程度に考えましょう。

そのほかにも　BPD（児頭大横径：頭の大きさ）、A×T（胎児軀幹横断面積：赤ちゃんの胃の部分が写るあたりの断面積）、AC（腹部周囲長：おなか回りの長さ）、FL（大腿骨長：太ももの骨の長さ）などがあり、必要に応じて計測します。

2. おなかの様子がわかるしくみは？

超音波の反射を利用して投影しています

かたいものにぶつかると反射し、液体などは通り抜ける超音波の性質を利用して、羊水内の赤ちゃんの姿形を画面上に投影します。背骨や肋骨、頭蓋骨などかたいものは白く、羊水や血液、膀胱の中の尿などは黒く、筋肉や脂肪、胎盤などはグレーに写ります。

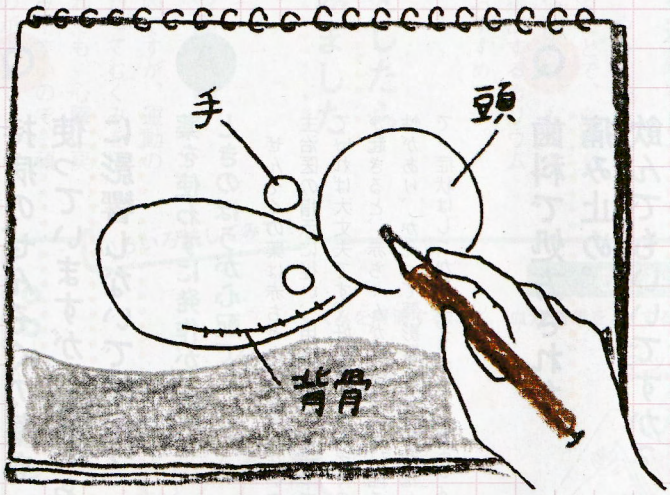

3. 何が写っているか、パパに説明する方法は？

もらったその場で医師に確認しましょう

超音波写真に写っているのは断面。そのため超音波をあてた位置や角度によって写り方が変わります。超音波写真をもらったら、家でパパに説明するために、その場で先生に何が写っているのかを聞きましょう。初めのうちはわかりにくくても、見慣れてくるとだんだんわかるようになります。

パパと読む！ 4

赤ちゃんの成長を実感しよう

超音波写真は、どうやって

妊娠して初めて経験することが多い超音波検査は、おなかの赤ちゃんと会える楽しみな時間。いったい、何を

超音波検査＆写真でわかること

2. 妊娠６カ月ごろから赤ちゃんの推定体重がわかる！

推定体重は、赤ちゃんの頭、腹部、太ももの長さを超音波装置で計測後、体重がわかる計算式に自動的にあてはめて算出されます。ただし、１割ほどの誤差が出ることも。妊娠20～24週ごろから計測を始め、赤ちゃんの発育をチェックします。

頭

この３つを計算します

腹部

太ももの長さ

1. 妊娠５カ月ごろから赤ちゃんの性別がわかる！

男の子は股の間にペニスが、女の子は木の葉形をした外陰部が見えます。早い人で妊娠５カ月ごろからわかりますが、なかなか外性器が写らない場合は性別の判定が遅れます。また、女の子と言われていても、途中でペニスが見つかり修正されることも。

23week 女の子

これが木の葉形

24week 男の子

これがペニス

3. へその緒や心臓、脳などの血流がわかるカラー超音波もある！

血液の流れがプローブに近づいてくると赤く写り、遠ざかると青く写るしくみの検査法で、へその緒の血液の流れや、赤ちゃんの心臓、脳などの血流に問題がないかを確認することが可能。下の波形は、赤ちゃんの心拍を表しています。

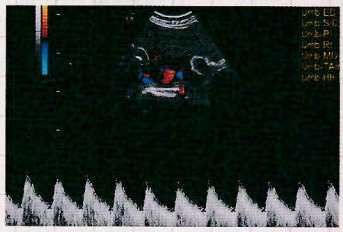

超音波検査で医師が確認していること

妊娠後期 出産に向けて、さかごになっていないかなどを確認

赤ちゃんの発育具合やトラブルの有無を確認。また、羊水量を計測して、多すぎる場合には、赤ちゃんが羊水を飲めていない可能性を疑います。妊娠後期になると、多くの赤ちゃんは頭を下にした頭位になるのですが、妊娠30週以降は、骨盤位（さかご）になっていないかを継続的に確認します。

妊娠中期 赤ちゃんの発育具合や妊娠経過をチェック

赤ちゃんの体が週数相当に大きくなっているか、内臓にトラブルがないかをチェック。12週ごろから赤ちゃんは羊水を飲んでおしっこをするようになるので、羊水の量を量って腎臓や膀胱がきちんと働いていることも確認します。また、前置胎盤ではないか、流産・早産の兆候がないかも確認します。

妊娠初期 妊娠を判定し、赤ちゃんの心拍なども確認

子宮内に妊娠しているか、子宮や卵巣にトラブルがないかを確認し、妊娠６～７週以降には赤ちゃんの心拍も確認。赤ちゃんにトラブルの可能性がないかどうかもチェックします。また、赤ちゃんが何人いるのかを見て、双子だった場合はさらに、一卵性か二卵性かも調べます。妊娠週数も算出します。

要CHECK！

次のページには胎児の実物大シートがあります。パパと一緒に、おなかの赤ちゃんのことを実感して！

P.62～の特集を読んだあとは、

妊娠３～10カ月、どれくらい大きくなるの？

胎児ちゃん“実物大”おなか当てシート

あなたのおなかの赤ちゃんは、今、どのくらいの大きさ？　妊娠３～10カ月まで、実物大の大きさがわかる「おなか当てシート」を使えば、胎児の成長が実感できますよ。パパや家族と一緒に試して、コミュニケーションをとるのもおすすめです。

イラスト／ヨモギ田リョオコ　デザイン／ARENSKI
監修／丸茂レディースクリニック院長 丸茂元三先生

妊娠 3カ月 8～11週

推定体重

いちご１個くらい
約20g

手足を動かす様子が見られることも

赤ちゃんはこの時期になると、呼吸器や消化器などの臓器がつくられ、さらに外見的にも人間らしい形に成長していきます。ママはまだ胎動を感じられませんが、子宮の中では元気に手足を動かしたり、指しゃぶりすることもあります。

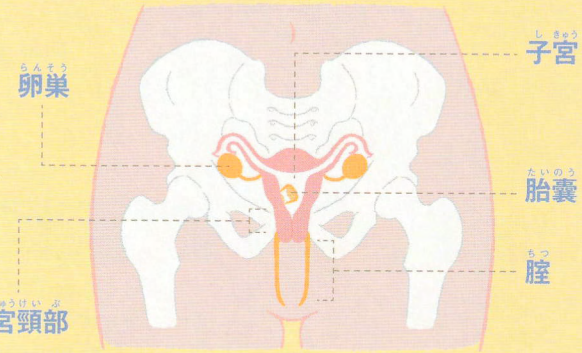

赤ちゃんも子宮も、これから大きくなります

妊娠初期の赤ちゃんはママのおへそよりも、もっと下のほうにいます。子宮は全長約７㎝、重さは60～70g程度ですが、胎児の成長とともに、どんどん大きくなっていきます。

※イラストの頭殿長の大きさと推定体重は、妊娠11週末の赤ちゃんのデータを基にしています。

※子宮は、もともとはSサイズの鶏卵ほどの大きさで、胎児の成長とともに大きくなります。また、「頭殿長」とは、頭からおしりまでの長さです。胎児の大きさ、体重、身長には個人差があり、このシートのイラストの大きさ、掲載の数値はあくまでも目安です。イラストの身長、頭殿長は実物大に即していますが、等身は即していません。イラストの造作についてもイメージであり、完全な胎児の復元ではありません。　※手足の大きさの数値は2012年10月号「実物大おなかの赤ちゃん　今、こんな大きさ！実感シート」（池川クリニック院長・池川 明先生監修）を参考にしています。