妊娠2〜13週

妊娠おめでとう！ 祝福Special号

ベネッセ・ムック たまひよ

初めての たまごクラブ

2018 秋号
950円

初期妊婦さんこそバッグにつけてね♥

特別付録
厚生労働省選定マーク
マタニティマークストラップ

1冊に1個必ずついてる

① おなかの赤ちゃん実物大シート

② 妊娠40週までやることチェックカレンダー

③「いま妊娠何週何日?」早わかりスケール

④ 妊娠中の食べ物・飲み物「OK・NG」判定シート



⑤ 新米パパ必読!! ミニBOOK

母子手帳も受診票もすっぽりin！

特別付録
母子手帳ポーチ

安解消★スペシャル大特集]
妊娠判明から出産までの「見通し」と「赤ちゃんとママの体の変化」
トラブル・悩みの「気がかり」全ガイド

nanadecor（ナナデコール）
コラボ3点セット

大人かわいいポピー柄！

大切な記録も書き込める♥

応募者全員プレゼント
超音波写真メモリーアルバム
送料無料

妊娠2・3・4カ月の
やっていいこと ダメなこと 最新280
がかり全部解決！Q&A

荷物を持っちゃダメ?
冷やすのはよくない?
シュしちゃいけないの?
ーリングしてもいい?

祝 たまひよデビュー！

たまごクラブキャラクター たまちゃん

\初めての/ つら〜い
「つわり」をラクにするワザ！

出産&育児で「出ていくお金×もらえるお金」大研究

出生前診断の最新情報

「母子健康手帳」のもらい方&使い方
超音波写真の見方、教えます
「どうする?」お仕事ニンプ
葉酸たっぷり！カンタンレシピ
気になる、流産・切迫流産のこと

読者限定クーポン！
最大2000円割引
たまひよのマタニティ通販

妊娠初期 2・3・4カ月の 完全保存版！

妊娠がわかったら最初に読む本

Benesse

産科医が 大ビジュアル で解説します

おなかの赤ちゃんは
今、こんな感じ！

超音波写真の見方 Guide

おなかの赤ちゃんの様子が確認できる超音波検査は、妊婦健診時の楽しみの一つですね。妊娠判明から臨月まで、赤ちゃんの成長が見える写真をイラストつきで解説します。写真の見方や保存方法なども紹介するので参考にしてください。

イラスト／上田惣子、ヤマグチカヨ
2D、4D超音波画像提供／丸茂元三先生
デザイン／風讃社デザイン室

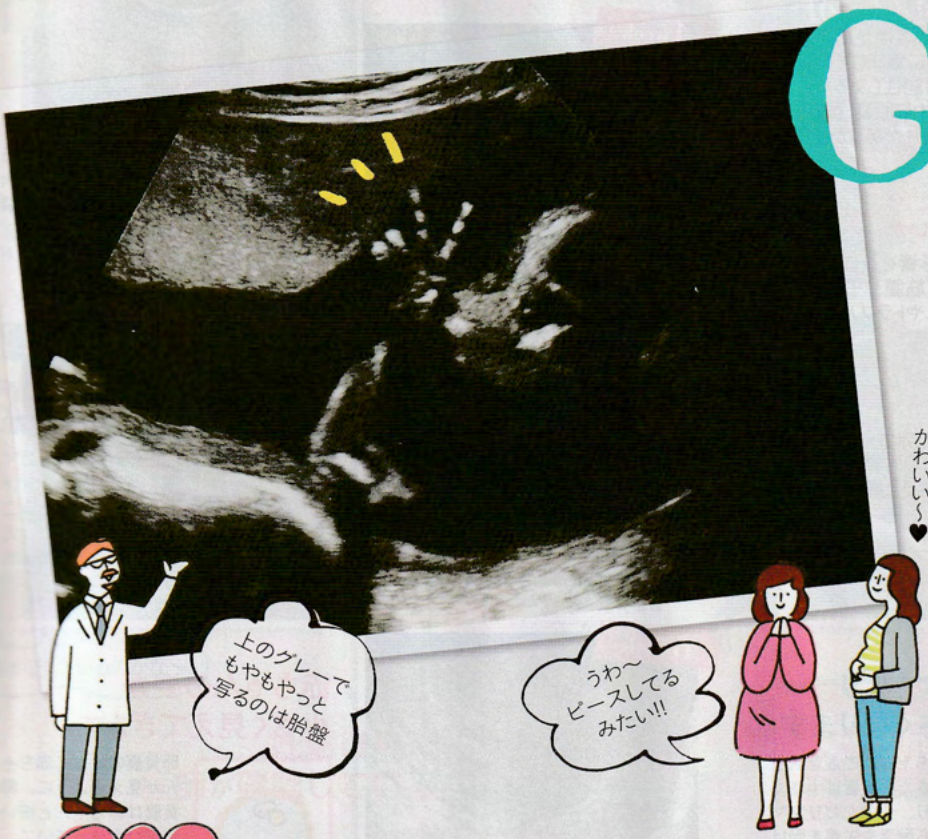

監修

丸茂レディースクリニック院長
丸茂元三 先生

日本超音波医学会超音波専門医。東京大学医学部附属病院産婦人科などを経て、2013年に丸茂レディースクリニックを開院。「もっと身近に赤ちゃんを感じてもらいたい」という思いから、3D＆4D超音波外来を積極的に取り入れた診療をしています。

Quiz 下の超音波写真には何が写っているでしょう？

1

2

3

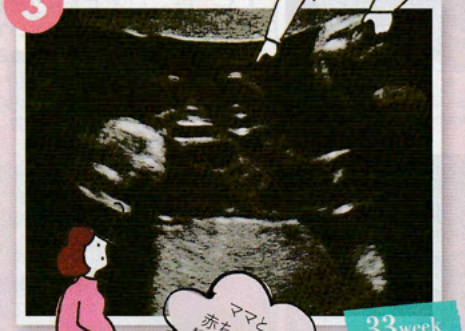

クイズの答えはP.139

超音波写真でチェック!
おなかの赤ちゃんアルバム

おなかの赤ちゃんの成長がわかる超音波写真を妊娠時期別に紹介します。初めは小さな点だった赤ちゃんがだんだん大きく、人間らしくなっていくのがわかりますね！

妊娠初期に医師が確認しているポイント

1 子宮内に妊娠しているか

市販の妊娠検査薬で陽性が出ても、受精卵が子宮内に着床していない異所性妊娠の可能性もあるため、初診では子宮の中に胎嚢（赤ちゃんが入っている袋）があるかどうかを確認。

2 子宮や卵巣にトラブルがないか

妊娠経過や出産に影響を及ぼす可能性のある、子宮筋腫や子宮の奇形、卵巣の腫れやトラブルなどがないか確認します。

3 赤ちゃんの心拍が確認できるか

妊娠６〜７週以降に赤ちゃんの心拍を確認します。この時期に継続して心拍が確認できると妊娠経過は順調です。

4 赤ちゃんが何人いるか

赤ちゃんが１人（単胎）か、複数（多胎）かを確認。双子の場合はさらに一卵性か二卵性かも妊娠初期に調べます。多胎妊娠の場合、大きな産院を紹介されることも。

5 妊娠週数を算出

はじめは最終月経初日を０週０日、40週０日を出産予定日とし、８〜11週ごろ、赤ちゃんの頭殿長を正確に測って修正・確定します。

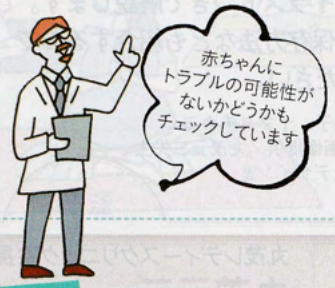

妊娠初期（４〜13週）

4week

受精卵が着床し、胎嚢が成長

黒くて丸く写っているものが、赤ちゃんが入っている胎嚢という袋。胎嚢は１日におよそ１mmという速いスピードで成長します。

5week

ホワイトリングが見え丸い輪っか状の卵黄嚢が

胎嚢の外側が白っぽく厚く写ると「ホワイトリング」と呼ばれることも。胎嚢の中に、丸い輪っか状の卵黄嚢が写ります。

6week

赤ちゃんの姿が小さく見えてきます

卵黄嚢のそばに赤ちゃんが見えるように。卵黄嚢は赤ちゃんと細い管でつながっていて、主に赤ちゃんの血液をつくっています。

7week

心拍がわかるようになり、赤ちゃんが２頭身に

心拍が確認できるようになり、頭部と胴体の区別がついて２頭身に。７週の初めごろには、頭殿長（頭からおしりまでの長さ）が約１cmに。

8week

妊娠が確定し出産予定日も決まります

妊娠８〜11週に頭殿長を計測して出産予定日を確定させます。頭、胴体、手、足、へその緒などの区別がついてくるころです。

10week

へその緒が太くなり卵黄嚢が小さくなります

赤ちゃんに血液を送ってきた卵黄嚢は小さくなり、そのかわりママから酸素や栄養を受け取るためのへその緒が太くなってきます。

11week

ぐんぐん成長し、盛んに手足を動かしています

頭殿長は４cm前後に成長し、手足の運動が超音波で観察できるように。検査方法は経腟検査から経腹検査へと変わっていきます。

13week

頭部に白く頭蓋骨が見え、中には黒く脳が写ります

頭蓋骨が白く太い線で見え、その中には黒く脳が写ります。このころから赤ちゃんの成長をBPD（児頭大横径）で測るように。

※この特集の子宮および超音波写真のイメージ図では、写真には写っていないけれど実際は存在するはずの部分も想像して描いています。

妊娠中期に医師が確認しているポイント

3 胎盤の位置

通常、子宮内の上のほうに位置する胎盤が、子宮口をふさいでしまう位置にある「前置胎盤」ではないかを確認します。

4 子宮口が開いていないかどうか

まだ開いてはいけないこの時期に子宮口が開いて流産・早産になってしまう兆候がないかどうか確認します。

1 赤ちゃんの発育

赤ちゃんの頭の大きさなどを計測し、週数相当の大きさに育っているかどうかを調べます。また、大きさだけでなく内臓のトラブルがないかどうかも確認します。

2 羊水の量

妊娠12週ごろから赤ちゃんは羊水を飲んでおしっこをするようになります。羊水の量を量ることで、赤ちゃんの腎臓や膀胱がきちんと働いていることを確認します。



もらえる超音波写真も少なくなります

妊娠中期（14〜27週）

15week

太い背骨がはっきりと見えることが

骨がしっかりして、輪郭や背骨がはっきりとわかるように。手足を元気よく動かし、パンチやキックをするような姿が見られることも。

22week

まばたきする様子も観察され始めます

まゆ毛、まつ毛が生え始め、まばたきする様子が見られるように。体の筋肉が発達して、動きはますますダイナミックに。

16week

かわいらしいしぐさが見られるように

3頭身から4頭身へと成長し、より人らしいシルエットに。超音波には指しゃぶりなどかわいいしぐさが写し出されるようになります。

26week

あくびしているのかな〜

かわいい表情や動きがたくさん見られます

あくびをしたり、笑ったりなどいろいろな表情、動きが見られるように。ママの声や外の音に胎動でこたえるようになります。

20week

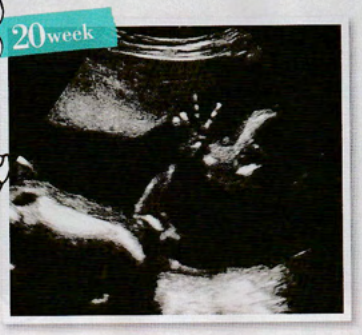

手や足など一部分の様子がはっきり写ります

赤ちゃんが成長し全身を写すのはもう限界。その代わり手や顔などの一部分をよく見ることができます。手足も活発に動かしています。

妊娠後期に医師が確認しているポイント

3 さかごか頭位か

妊娠後期になると多くの赤ちゃんは頭を下にした頭位になります。医師は妊娠30週以降、さかごになっていないかを継続的に確認します。

1 赤ちゃんの発育

妊娠中期と同様、赤ちゃんの発育具合や、トラブルがないかどうかを確認します。

2 羊水の量

妊娠中期と同様に羊水量を確認します。羊水が多すぎる場合には、赤ちゃんが羊水を飲めていないことが考えられ、消化管閉鎖の心配が。

あまり心配しなくて大丈夫!

妊娠後期（28週以降）

28week

顔がふっくらして豊かな表情が見られます

皮下脂肪がついて丸みを帯びた体つきに。顔もふっくらして豊かな表情が写し出されます。肺などの内臓や脳などの中枢神経も発達。

34week

「どっち似？」などの話ができるくらいに

外見は新生児と変わらないまで成長。横顔の鼻の形、唇、目など、パパと超音波写真を見ながら「どっち似？」などの話ができそう。

37week

子宮いっぱいに大きく！もういつ生まれても大丈夫

心臓、肝臓、呼吸器、消化器などすべてが完成し、いつ生まれても心配ないほど成熟。子宮いっぱいに大きくなり、お産に備えています。

seven

超音波検査&写真について ママが知っておきたいコト 7

おなかの赤ちゃんの様子が詳細にわかる超音波検査。検査の前にママが知っておくといいことや、超音波写真について疑問に思いやすいことを解説します。

1 超音波写真の英語・記号の意味

日付・時間
超音波検査を受けたときの日付と時間が記録されます。

＋マーク、または×マーク
胎児の体を測定するときに使うマーク。画面上で測定したい部分に2つの＋マーク、または×マークをつけると、結んだ部分が測定されます。

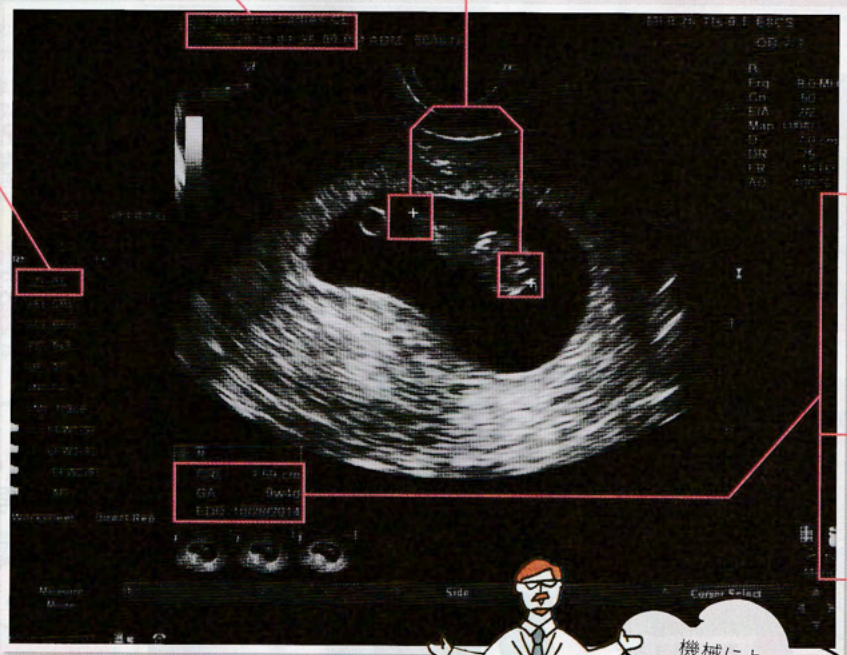

GS（胎嚢の大きさ／胎児が入っている袋の大きさ）

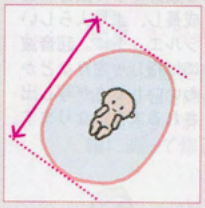

妊娠初期に赤ちゃんが入っている胎嚢という袋の大きさを表します。妊娠のごく初期には赤ちゃんが超音波検査で見えなくても、胎嚢が大きくなっていることで成長していると考えます。

CRL（頭殿長／頭からおしりまでの長さ）

赤ちゃんの頭からおしりまでの長さのこと。妊娠8～11週ごろは胎児の発育に個人差が少なく、CRLの数値もほぼ同じなため、出産予定日や妊娠週数を確定するために使われます。

GA（妊娠週数）

超音波検査によって計測された胎児の大きさから、検査をした当日が妊娠何週（w=week）の何日（d=day）かを割り出した数値が表示されます。

EDD（出産予定日　月／日／年）

検査結果を受け、機械が自動的に算出した出産予定日が表示されます。測定誤差により、実際の予定日と異なる場合も。目安程度に考えましょう。



そのほかにも

そのほかにもBPD（児頭大横径：頭の大きさ）、A×T（胎児軀幹横断面積：赤ちゃんの胃の部分が写るあたりの断面積）、AC（腹部周囲長：おなかまわりの長さ）、FL（大腿骨長：太ももの骨の長さ）などがあり、必要に応じて計測します。

2 検査方法は妊娠時期に合わせて変わる！

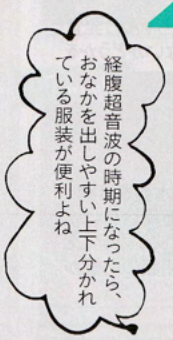

妊娠4カ月以降　経腹超音波

おなかの上から器具を当てて広範囲に観察

妊娠4カ月以降は、おなかの上から経腹プローブを当てて、より広い範囲で赤ちゃんの体を観察します。おなかにゼリーを塗るのは、おなかとプローブの間に空気が入らないようにするためです。

妊娠4カ月ごろまで　経腟超音波

腟内に器具を入れて子宮の近くから観察

赤ちゃんもママの子宮も小さい妊娠4カ月ごろまでは、腟に細長いプローブを挿入して、子宮のごく近くから子宮や卵巣の状態を観察します。妊娠中期以降は子宮頸管が短くなる子宮頸管無力症や、前置胎盤の診断に使われることも。

3 おなかの様子がわかるしくみは？

超音波の反射を利用して投影しています

かたいものにぶつかると反射し、液体などは通り抜ける超音波の性質を利用して、羊水内の赤ちゃんの姿形を画面上に投影します。背骨や肋骨、頭蓋骨などかたいものは白く、羊水や血液、膀胱の中の尿などは黒く、筋肉や脂肪、胎盤などはグレーに写ります。

4 何が写っているのか判別するには？

もらったその場で確認するのが早道

超音波写真に写っているのは断面。そのため超音波をあてた位置や角度によって写り方が変わります。超音波写真をもらったら、家でパパに説明するためにも、その場で先生に何が写っているのかを聞きましょう。初めのうちはわかりにくくても、見慣れてくるとだんだんわかるようになります。

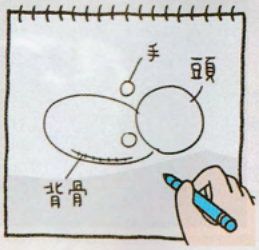

4D超音波 妊娠11週連続ショット

5 2D(白黒)超音波と3D、4Dの違いは?

2Dは平面的な断面図、3Dは立体静止画、4Dは立体動画

平面的な2Dの情報を組み立てて立体的な画像にしたものが3D(立体静止画)です。また、3D画像を動く画像として鮮明に見せるのが4D。医学的には2Dで重要な診断はつきますが、3Dや4Dは赤ちゃんの目鼻立ちなど体の外表面的な画像をリアルに映し出せるため、ママやパパに人気です。

6 妊娠6カ月ごろから赤ちゃんの推定体重がわかる!

機械が自動的に計算式にあてはめて算出

推定体重とは、赤ちゃんの今の体重の目安のこと。赤ちゃんの頭、腹部、太ももの長さを超音波装置で計測すると、体重がわかる計算式に自動であてはめて算出されます。ただし、1割ほどの誤差が出ることも。
妊娠20〜24週ごろから推定体重を計測し、赤ちゃんの発育をチェックします。

7 赤ちゃんの性別がわかるのは妊娠5カ月ごろから

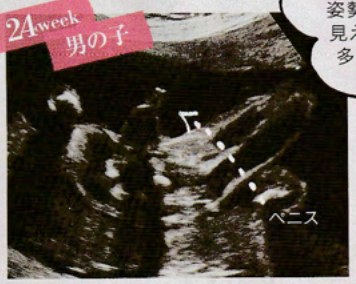

男の子はペニス、女の子は木の葉形が見える

男の子は股の間にペニスが、女の子は木の葉形をした外陰部が見えます。早い人で妊娠5カ月ごろからわかりますが、なかなか外性器が写らない場合は性別の判定が遅れます。また、女の子と言われていても途中でペニスが見つかり修正されることも。

4D超音波でこんな動きがわかることも!

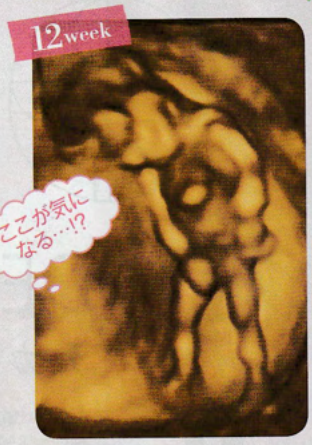

左は直立しているように見える写真。男の子なのですが、性器を気にしているようです。右は大きく口をあけ、あくびをしている様子。

ほかにも

血流がわかるカラー超音波もある!

へその緒や心臓、脳などの血流を確認

血液の流れがプローブに近づくと赤く写り、遠ざかると青く写るしくみの検査法で、へその緒の血液の流れや、赤ちゃんの心臓、脳などの血流に問題がないかを確認できます。下の波形は、赤ちゃんの心拍を表しています。

P.135 クイズの答え

1 頭
頭もおなかの断面もだ円状に写りますが、だ円の中央に白い線が確認できれば頭です。

2 男の子の性器
おしりの下からのぞき込んでいるような位置からとった写真。ペニスの突起が確認できます。

3 臍帯(へその緒)
ねじったひものようなものが見えたら、臍帯(へその緒)です。赤ちゃんの体に巻きついていることもあります。

注意 超音波写真は劣化します!

劣化した12年前の超音波写真

スキャンするか複写してきれいな状態で保管

超音波写真は感熱紙に印刷されることが多く、時間がたつとだんだん白っぽくなり、色が消えてしまいます。きれいな状態で残すには、①複写する ②スキャナーでとり込む ③写真店で複製する、などの方法があります。