妊娠2〜13週のすべてがわかる本

ベネッセ・ムック たまひ

初めてのたまごクラブ

妊娠初期♥専用

2016 冬号
650円

1冊に1個必ずついてる 特別付録

大人シンプルでどんなバッグにも合う♥
マタニティマークストラップ

応募者全
超音
メモリ

MARLM
大人気♥おしゃれベビーブラン

大切な記録も書き込める♥

[とじ込み付録]

1 おなかの赤ちゃん実物大シート

2 妊娠40週までやることチェックカレンダー

3 「いま妊娠何週何日?」早わかりスケール

4 妊娠中の食べ物・飲み物「OK・NG」判定シート

5 パパ専用 男のたまごクラブ

《スペシャル大特集》

妊娠したら走っちゃダメ?

ネイルはしていい? etc.

妊娠 2・3・4カ月 やっていいことダメなこと 気がかり解決! Q&A282

読者ベビーモデル
アドキンズ・リリーちゃん
(3カ月)

妊娠♥おめでとう!

[巻頭大特集]

妊娠2〜13週ってこう変わる!

体 心 生活 見通しガイド

- 妊娠してるかもと思ったら
- 妊娠検査薬
- 胎児心拍が確認できたら
- 妊婦健診

超音波写真の見方、わかりやすく教えます

アラフォー妊婦の気になる「高年妊娠」

たまごクラブ
キャラクター
たまちゃん

「
ラクに
出
「出て
も
「母
も
「どうする?

妊娠したら最初に読む本

送料無料キャンペーン中!
たまひよのマタニティ通販

「たまひよnet」今すぐ登録・無料
tamahiyo.jp

Be

初期の超音波写真がズラリ

おなかの赤ちゃん 成長実感アルバム

妊娠4～15週の超音波写真で、
おなかの赤ちゃんの成長を解説。
ぜひ、あなたも赤ちゃんの存在を
感じにくい妊娠初期のうちから、
超音波写真を使っておなかの
赤ちゃんを実感してみてください。

イラスト／あきんこ
超音波写真提供／丸茂元三先生
デザイン／Beeworks

監修

丸茂レディースクリニック院長
丸茂元三 先生

日本超音波医学会超音波専門医。東京大学医学部附属病院産婦人科などを経て、2013年9月に丸茂レディースクリニックを開院。「もっと身近に赤ちゃんを感じてもらいたい」という思いから、3D＆4D超音波外来を積極的に取り入れた診療をしています。4D超音波はDVDに録画してもらえます。

赤ちゃんの成長を見てみよう

赤ちゃんの成長をご紹介します。

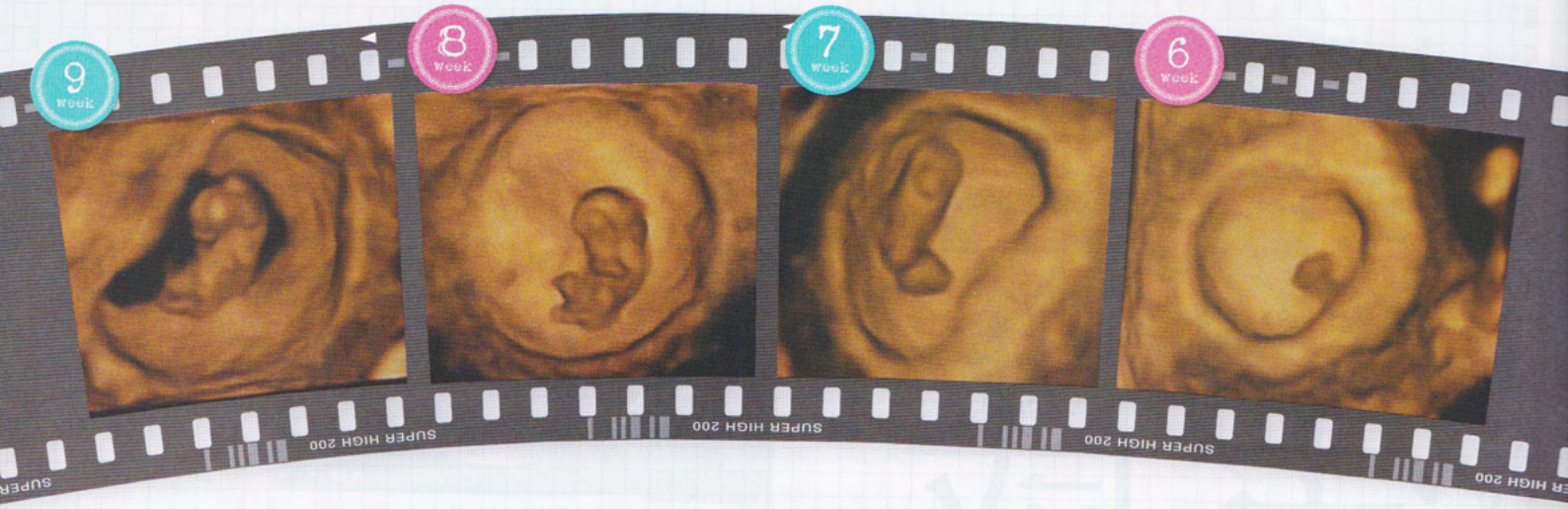

胎嚢の写り方はさまざま

胎嚢がきれいな卵形でなくても大丈夫。胎嚢の見え方は子宮(内腔)の形にも影響されていて、超音波の断面の写し方によって変わります。

赤ちゃんが2頭身に写り、心拍もわかるようになります

赤ちゃんはますます大きくなり、頭部と胴体の区別がついてきます。7週の初めごろには、頭殿長(赤ちゃんの頭からおしりまでの長さ)が1cmほどに。このころには心拍も確認できます。

同じ週数でも写り方に違いが

人物を撮影する際、カメラの位置や角度が違えば写り方が変わるように、超音波で同じ成長段階の赤ちゃんを撮っても写り方に違いがあります。

妊娠が確定するころ。早い人は出産予定日も決まります

頭、胴体、手、足、へその緒などの区別がはっきりついてくるころ。8～11週に頭殿長を計測して、出産予定日を確定させます。最終月経の開始日から予測された予定日を修正する場合も。

赤ちゃんの向きにも違いが

下の写真は赤ちゃんを横から、左の写真は赤ちゃんを正面から撮ったもの。手足が伸びてきたこのころから、赤ちゃんは活発に動き始めます。

どんどん手足が伸びて、より人間らしいシルエットに

短い手足がどんどん伸びて、人間らしい体形に成長していく時期。ママが赤ちゃんの動きを感じられるのは、早くても5カ月半ば以降ですが、赤ちゃんはすでに動いています。

妊娠初期の赤ちゃんの発育状況がよりわかる

2D超音波写真で見る成長

受精卵が子宮に着床。胎嚢が発達

子宮の中に写る黒い丸が、赤ちゃんを包む「胎嚢」という袋。胎嚢は非常に速いスピードで発育し、1日におよそ1mmずつ成長します。

ホワイトリングの中に丸い輪っか状の卵黄嚢が

胎嚢が白く厚みを持って写るようになると「ホワイトリング」と呼ばれることも。胎嚢の中には、卵黄嚢が丸い輪っか状に写ります。

小さな赤ちゃんの姿が見えてくるように

卵黄嚢のそばに赤ちゃんが確認できるように。卵黄嚢は主に赤ちゃんの血液が造られるところで、赤ちゃんとは細い管でつながっています。

の特集の子宮および超音波写真のイメージ図では、写真には写っていないけれど実際は存在するはずの部分も想像して描いています。

2D&3D超音波写真でおなかの

おなかの赤ちゃんが見られる超音波写真には、平面的に写るもの（2D）だけでなく、立体的に写るもの（3D）も。今回は、この2つを使って

丸茂先生のお宝写真大公開★

※オプションである3D超音波は、設備があり、それを扱える先生がいる産院に行けば受けられます。今回は丸茂先生にお願いし、特別に6週からの3D写真を見せていただきました。

妊娠6〜15週の3D超音波写真

頭部に白く頭蓋骨が見え、中には黒く脳が写ります

頭蓋骨が白く太い線で、その中には黒く脳が写ります。このころから赤ちゃんの成長をBPD（児頭大横径）で測るように。

内臓や性器が発達。性別はまだわかりにくい

性別がわかるようになるのはもう少し先ですが、ペニスは突き出て見えるので、性別がある程度わかることもあります。

太い背骨がはっきりと見えるように

骨がしっかりしてきて、輪郭や背骨がはっきりとわかるように。手足を元気よく動かし、パンチやキックをするような様子が見られます。

卵黄嚢が小さくなり、やがて見えなくなりま

ママから酸素や栄
受け取るための
緒が太くしっかり
きます。卵黄嚢に
に小さくなって、
て写らなくなりま

赤ちゃんはぐんぐん成
頭殿長は4cm前後に

手足の運動が、超
で観察可能になり
頭殿長は4cm前後
検査方法は、経腟
から、経腹検査へ
わっていきます。

赤ちゃんのかわいい手
の指が確認できること

赤ちゃんの手足の
8週ごろに分かれ
ます。1〜2週間
で完全に分離し、
写真のように超音
真に写ることも。

先生に聞きづらいことも解説

超音波検査知りたいポイント11

これから出産まで、必ず数回は受ける超音波検査には不思議がいっぱい。先輩ママたちが疑問に思っていたことについて、ズバリお答えします。

おなかの中でボクシング!?

妊娠11週連続ショット

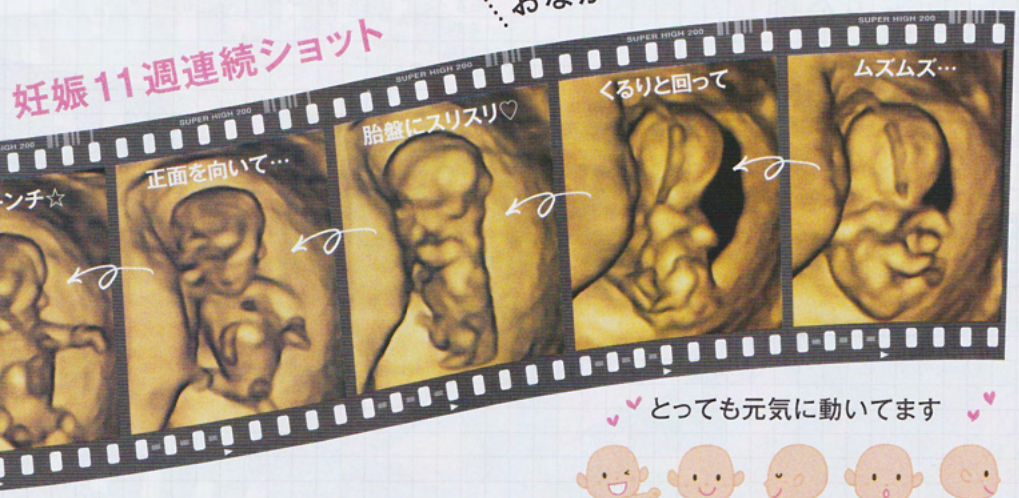

経腹プローブで撮影した写真です。左の盛り上がりは胎盤、へその緒も見えます。赤ちゃんは子宮の中で、頻繁にポーズを変えて運動しているのがわかります。

とっても元気に動いてます

おなかの中でこんなことしています

上は目をこすっているかわいい姿です。左は赤ちゃんが直立しているように見える珍しい写真。男の子なのですが、おちんちんを気にしているようです。

妊娠初期には主に6つのポイントを確認しています

1 子宮内に妊娠しているか

先生がまず確認するのが、子宮の中に胎嚢が見えるか。妊娠検査薬や尿検査で陽性反応が出ていても、受精卵が子宮内に着床していない、異所性妊娠の場合もあります。

2 赤ちゃんの心拍を確認

子宮内に受精卵が着床していることが確認できたら、赤ちゃんの心拍を確認します。心拍が確認できるのは妊娠6～7週以降。心拍が確認できると妊娠経過は順調です。

3 子宮や卵巣に異常はないか

子宮筋腫や子宮がハートの形をしている双角子宮(そうかくしきゅう)といった子宮の奇形、卵巣の腫(しゅ)れ、トラブルなど、妊娠経過や出産に影響を及ぼす要因になるものがないか確認します。

4 赤ちゃんが何人いるか

赤ちゃんが1人(単胎)か、双子や三つ子以上(多胎)かを確認します。一卵性か二卵性かどうかも、妊娠初期にわかります。多胎妊娠の場合、別の産院を紹介されることも。

5 妊娠週数

出産予定日は最終月経初日を0週0日、40週0日を予定日として算定します。妊娠8～11週ごろに赤ちゃんの頭からおしりまでの大きさを正確に測って、修正、確定します。

6 赤ちゃんの異常

妊娠10週ごろまでは赤ちゃんが小さいため、心拍の有無程度しか確認できませんが、それ以降は赤ちゃんに関するトラブルの可能性がないかどうかをチェックしていきます。

超音波検査知りたいポイント 01

2D超音波と3D・4D超音波の違いを教えて!

2Dは平面的な断面図、3Dは立体静止画、4Dは立体動画です

2Dの超音波写真をパパに見せたら、「これ何が写っているの?」と言われた経験のある人もいるのでは。何層も重ねて撮った2Dの平面画像情報を組み立てて立体的な画像にしたものが3D(立体静止画)・4D(立体動画)です。お地蔵さんのような2Dと目鼻立ちがわかる3D・4Dとでは、だいぶ雰囲気が違います。医学的には2Dで重要な診断はすべて可能ですが、3D・4D超音波はママやパパの情操に与える効果が期待できます。機会があったら、ぜひ写してもらってみてください。

超音波検査知りたいポイント 02

超音波検査では何を確認しているの?

超音波検査知りたいポイント 04 経腟検査以外に検査方法はないの?

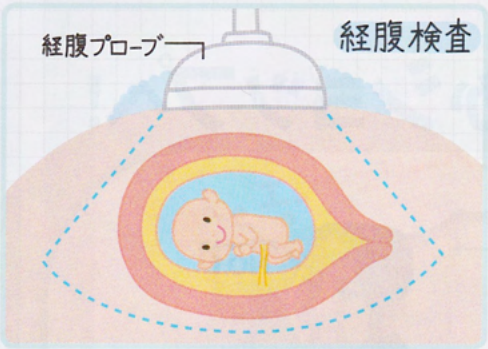

妊娠11週までは経腟が主、それ以降は経腹検査になります

妊娠11週までは、赤ちゃんが非常に小さいため、ママの腟に直接器具(プローブ)を入れる方法しか超音波画像を写すことができません(経腟検査)。妊娠12週以降になると、おなかの上からプローブを当てる経腹検査に変わります。

超音波検査知りたいポイント 03 どうしておなかの様子を写せるの

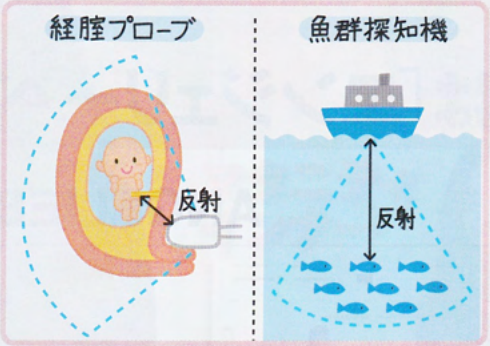

魚群探知機の原
羊水に伝わる音反射を利用

魚群探知機は海面か
の物体に超音波が反射
点までの距離を測るも
音波写真はこの原理を
羊水の中にいる赤ちゃ
形を認識し、画像とし
します。反射の強いも
く、弱いものは黒く写

超音波検査知りたいポイント 05 超音波写真に書かれている英語や記号の意味は?

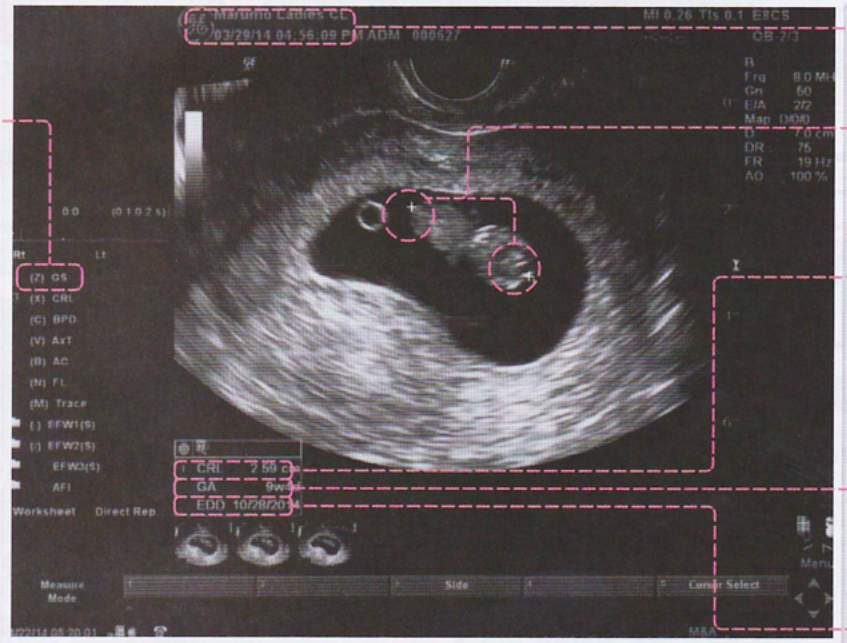

GS
(胎嚢の大きさ/胎児が入っている袋の大きさ)

妊娠初期に赤ちゃんが入っている胎嚢という袋の大きさを表します。妊娠のごく初期は赤ちゃんが超音波検査で見えなくても、胎嚢が大きくなっていることで成長していると考えます。

日付・時間
超音波検査を受けたときの日付と時間が記録さ

+マーク、または×マーク
胎児の体を測定するときに使うマーク。画面上したい部分に2つの+マーク、または×マークると、結んだ部分が測定されます。

CRL(頭殿長/頭からおしりまでの長さ)

赤ちゃんの頭からおしりまでの長さ。妊娠8~11週ごろは胎児の発育に個人差が少なく、CRLの数値もほぼ同じなため、出産予定日や妊娠週数を確定するために使われます。

GA(妊娠週数)
超音波検査によって計測された胎児の大きさか査をした当日が妊娠何週(w=week)の何日(d=かを割り出した数値が表示されます。

EDD(出産予定日 月/日/年)
測定結果を受け、機械が自動的に算出した出産が表示されます。測定誤差などにより、実際の と異なる場合も。目安程度に考えて。

そのほかにも

そのほかにも、BPD(児頭大横径:頭の大きさ)、A×T(胎児躯幹横断面積:赤ちゃんの胃の部分が写るあたりの断面積)、AC(腹部周囲長:おなかまわりの長さ)、FL(大腿骨長:太ももの骨の長さ)などがあり、必要に応じて計測します。

超音波検査知りたいポイント 10 性別が判明するのはいつごろ?

早い人で5カ月ごろ

正確な性別がわかるのは早い人でも妊娠5カ月ごろ。超音波画像になかなか外性器が写らない場合は、性別の確定が遅れます。女の子と言われても、あとから隠れていたペニスが見つかり、修正されるケースも。

超音波検査知りたいポイント 11 超音波写真を保存するコツを教えて

写真の劣化に注意して

レシートなどと同じ感熱紙のため、空気や光、熱に当たると劣化します。きれいな状態で長く残したい場合は、スキャンしたり、写真店で複写するのがおすすめ。アルバムに入れて暗所に保管するだけでも大丈夫。

超音波検査知りたいポイント 08 超音波写真で赤ちゃんの向きはわかる?

写真ではわかりません

赤ちゃんの向きは、写真を見ただけではわからないので、気になるなら検査中に先生に聞いてみましょう。30週を過ぎるまでは、赤ちゃんは頻繁に向きを変えるので、さかごなどの心配はいりません。

超音波検査知りたいポイント 09 胎児の体のサイズや体重はなぜわかるの?

計算式に当てはめます

測りたいところにポイントを当てると、超音波機器が自動で各部位の長さを計測。体重は、頭、おなか、足の長さを計測すると、体重がわかる計算式に機械が自動で当てはめて、算出します。1割ほどの誤差は出ます。

超音波検査知りたいポイント 06 超音波写真が登場したのはい

1980~85年ごろ

超音波写真を母親に見せたら、ビックリされた声も。というのも、超音波写真が登場したのは、19 85年ごろで、今の妊婦さん世代が生まれた前後なの 3D超音波は2000年ごろに広まりました。

超音波検査知りたいポイント 07 赤ちゃんは超音波感じるの?

感じることはありません

超音波は、その名のとおり人間の耳では音として できないほど周波数が高い音波。大人でも聞き取れ 音なので、赤ちゃんが感じることはまずないでしょ もちろん、痛みや不快感を感じることもありません