妊娠 出産 のバイブル♥マガジン

妊娠3 4 5 6 7 8 9 10カ月
産科医が全力サポート！

たまひよ

たまごクラブ5月号（第
平成28年4月15日発売（毎

たまごクラブ

5 たまごクラブ
2016 May 650yen
1冊につき1円を未来の赤ちゃんに

産科医が大ビジュアルで解説します
超音波写真の見方ガイド

妊娠中の旅行は
“自己責任です”の意味

Cover
西山茉希さん
【妊娠8カ月】

Welcome ♥ たまごクラブ
お役立ちグッズが集合！
今月号は 全特集に
妊婦さんのための
プレゼントつき！
抽選で100名様に
★fäfäのマルチケース
★赤ちゃんの名前鑑定権
★リサ・ラーソンの収納ケース etc

©Lisa&Johanna Larson

【巻頭大特集】パパを「最高の協力者」にするための！
夫婦間、ぎくしゃくさせたくない！
里帰りする人
里帰りしない人
妊娠中にやることリスト

21時以降OKのレシピ、栄養士が考えました
“夜遅めニンプ”のための
葉酸たっぷり晩ごはんレシピ

妊娠線ケアクリーム&オイル
人気15商品、編集部がガチ比較!!

赤ちゃんの一生を決める！
『名前の本』1冊ついてます

【別冊付録】
ゆうま はると そうた あおい めい はな

つけたい「読み方」から探せる
男の子♥女の子 名づけ大辞典

2016年の厳選、愛され名前1万1287個

4500人もの
赤ちゃんを取り上げた
ベテラン助産師の
おスミつき！

妊娠初期から実践！お産直前の人もOK！
「安産できる」×「母乳もよく出る」
W(ダブル)効果の体質改善テク

100人の“陣痛”乗りきり
「私はコレが効いた！」

肌着はどれ？ ベビーカーは何
「先輩ママが“本当に”買ってよかった
出産準備グッズ教えて

血圧・貧血・尿タンパク・感染症…軽く見ちゃダメ！
赤ちゃんに影響する妊娠トラブル

＼連載／「夫専用」たまごクラ
腰痛&むくみ解消マッサージ

別冊カタログ
たまひよSHOP for Maternity
たまひよSHOP for 出産準備

Benesse

産科医が 大ビジュアル で解説します

おなかの赤ちゃんは
今、こんな感じ！

超音波写真の見方 Guide

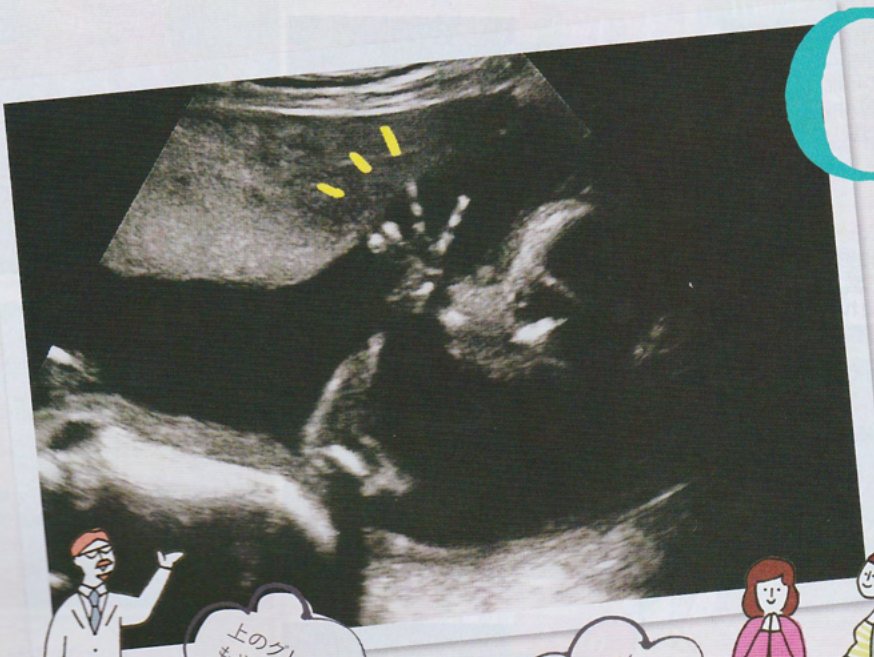

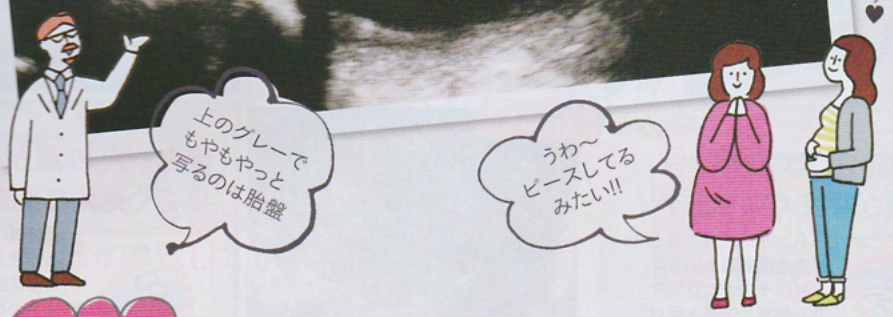

おなかの赤ちゃんの様子が確認できる超音波検査は、妊婦健診時の楽しみの一つです。妊娠判明から臨月まで、赤ちゃんの成長が見える写真をイラストつきで解説します。写真の見方や保存方法など楽しみ方も紹介するので参考にしてください。

イラスト／上田惣子、ヤマグチカヨ
超音波写真提供／丸茂元三先生
デザイン／風讃社デザイン室

監修

丸茂レディースクリニック院
丸茂元三 先生

日本超音波医学会超音波専門医。医学部附属病院産婦人科などを経年に丸茂レディースクリニックを
っと身近に赤ちゃんを感じてもら
という思いから、3D&4D超音
積極的に取り入れた診療をしてい

Quiz 下の超音波写真には何が写っているでしょう？

クイズの答えはP.1

超音波写真でチェック！
おなかの赤ちゃんアルバム

おなかの赤ちゃんの成長がわかる超音波写真を妊娠時期別に紹介します。初めは小さな点だった赤ちゃんがだんだん大きく、人間らしくなっていくのがわかりますね！

妊娠初期に医師が確認しているポイント

1 子宮内に妊娠しているか

市販の妊娠検査薬で陽性が出ても、受精卵が子宮内に着床していない異所性妊娠の可能性もあるため、初診では子宮の中に胎嚢（赤ちゃんが入っている袋）があるかどうかを確認。

2 子宮や卵巣にトラブルがないか

妊娠経過や出産に影響を及ぼす可能性のある、子宮筋腫や子宮の奇形、卵巣の腫れやトラブルなどがないか確認します。

3 赤ちゃんの心拍が確認できるか

妊娠６～７週以降に赤ちゃんの心拍を確認します。この時期に継続して心拍が確認できると妊娠経過は順調です。

4 赤ちゃんが何人いるか

赤ちゃんが１人（単胎）か、複数（多胎）かを確認。双子の場合はさらに一卵性か二卵性かも妊娠初期に調べます。多胎妊娠の場合、大きな産院を紹介されることも。

5 妊娠週数を算出

はじめは最終月経初日を０週０日、40週０日を出産予定日とし、８～11週ごろ、赤ちゃんの頭殿長を正確に測って修正・確定します。

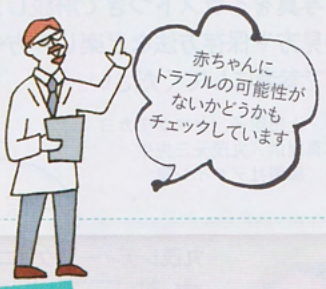

妊娠初期（４～13週）

4week

受精卵が着床し、胎嚢が成長

黒くて丸く写っているものが、赤ちゃんが入っている胎嚢という袋。胎嚢は１日におよそ１㎜という速いスピードで成長します。

5week

ホワイトリングが見え丸い輪っか状の卵黄嚢が

胎嚢の外側が白っぽく厚く写ると「ホワイトリング」と呼ばれることも。胎嚢の中に、丸い輪っか状の卵黄嚢が写ります。

6week

赤ちゃんの姿が小さく見えてきます

卵黄嚢のそばに赤ちゃんが見えるように。卵黄嚢は赤ちゃんと細い管でつながっていて、主に赤ちゃんの血液をつくっています。

7week

心拍がわかるようになり、赤ちゃんが２頭身に

心拍が確認できるようになり、頭部と胴体の区別がついて２頭身に。７週の初めごろには、頭殿長（頭からおしりまでの長さ）が１㎝に。

8week

妊娠が確定し出産予定日も決まります

妊娠８～11週に頭殿長を計測して出産予定日を確定させます。頭、胴体、手、足、へその緒などの区別がついてくるころです。

10week

へその緒が太くなり卵黄嚢が小さくなります

赤ちゃんに血液を送ってきた卵黄嚢は小さくなり、そのかわりママから酸素や栄養を受け取るためのへその緒が太くなってきます。

11week

ぐんぐん成長し、さかんに手足を動かしています

頭殿長は４㎝前後に成長し、手足の運動が超音波で観察できるように。検査方法は経腟検査から経腹検査へと変わっていきます。

13week

頭部に白く頭蓋骨が見え、中には黒く脳が写ります

頭蓋骨が白く太い線で見え、その中には黒く脳が写ります。このころから赤ちゃんの成長をBPD（児頭大横径）で測るように。

※この特集の子宮および超音波写真のイメージ図では、写真には写っていないけれど実際は存在するはずの部分も想像して描いています。

妊娠中期に医師が確認しているポイント

3 胎盤の位置

通常、子宮内の上のほうに位置する胎盤が、子宮口をふさいでしまう位置にある「前置胎盤」ではないかを確認します。

1 赤ちゃんの発育

赤ちゃんの頭の大きさなどを計測し、週数相当の大きさに育っているかどうかを調べます。また、大きさだけでなく内臓のトラブルがないかどうかも確認します。

4 子宮口が開いていないかどうか

まだ開いてはいけないこの時期に子宮口が開いて流産・早産になってしまう兆候がないかどうか確認します。

2 羊水の量

12週ごろから赤ちゃんは羊水を飲んでおしっこをするようになります。羊水の量を測ることで、赤ちゃんの腎臓や膀胱がきちんと働いていることを確認します。



もらえる超音波写真も少なくなります

妊娠中期（14〜27週）

15week

太い背骨がはっきりと見えることが

骨がしっかりして、輪郭や背骨がはっきりとわかるように。手足を元気よく動かし、パンチやキックをするような姿が見られることも。

16week

かわいらしいしぐさが見られるように

3頭身から4頭身へと成長し、より人らしいシルエットに。超音波には指しゃぶりなどかわいいしぐさが写し出されるようになります。

20week

手や足など一部分の様子がはっきり写ります

赤ちゃんが成長し全身を写すのはもう限界。そのかわり手や顔などの一部分をよく見ることができます。手足も活発に動かしています。

22week

まばたきする様子も観察され始めます

まゆ毛、まつ毛が生え始め、まばたきする様子が見られるように。体の筋肉が発達して、動きはますますダイナミックに。

26week

かわいい表情や動きがたくさん見られます

あくびをしたり、笑ったりなどいろいろな表情、動きが見られるように。ママの声や外の音に胎動で応えるようになります。

妊娠後期に医師が確認しているポイント

3 さかごか頭位か

妊娠後期になると多くの赤ちゃんは頭を下にした頭位になります。医師は妊娠30週以降、さかごになっていないかを継続的に確認します。

1 赤ちゃんの発育

妊娠中期と同様、赤ちゃんの発育具合やトラブルがないかどうかを確認します。

2 羊水の量

妊娠中期と同様に羊水量を確認します。羊水が多すぎる場合には、赤ちゃんが羊水を飲めていないことが考えられ、消化管閉鎖の心配が。

妊娠後期（28週以降）

28week

顔がふっくらして豊かな表情が見られます

皮下脂肪がついて丸みを帯びた体つきに。顔もふっくらして豊かな表情が写し出されます。肺などの内臓や脳などの中枢神経も発達。

34week

「どっち似？」などの話ができるくらいに

外見は新生児と変わらないまで成長。横顔の鼻の形、唇、目など、パパと超音波写真を見ながら「どっち似？」などの話ができそう。

37week

子宮いっぱいに大きく！もういつ生まれても大丈夫

心臓、肝臓、呼吸器、消化器などすべてが完成し、いつ生まれても心配ないほど成熟。子宮いっぱいに大きくなり、お産に備えています。

超音波検査&写真について ママが知っておきたいコト 7

seven

おなかの赤ちゃんの様子が詳細にわかる超音波検査。検査の前にママが知っておくといいことや、超音波写真について疑問に思いやすいことを解説します。

1 超音波写真の英語・記号の意味

日付・時間
超音波検査を受けたときの日付と時間が記録されます。

＋マーク、または×マーク
胎児の体を測定するときに使うマーク。画面上で測定したい部分に２つの＋マーク、または×マークをつけると、結んだ部分が測定されます。

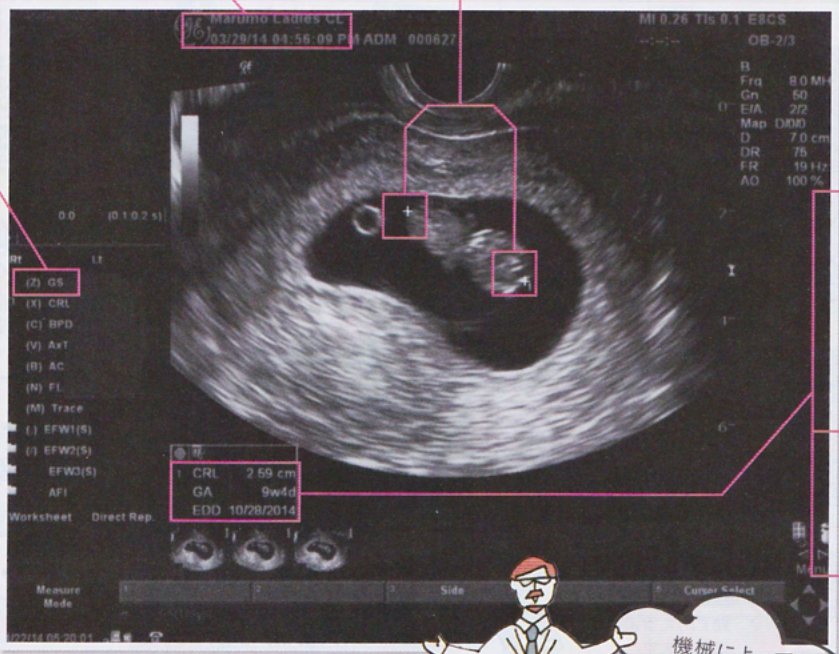

GS
（胎嚢の大きさ／胎児が入っている袋の大きさ）

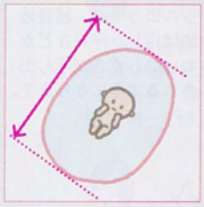

妊娠初期に赤ちゃんが入っている胎嚢という袋の大きさを表します。妊娠のごく初期には赤ちゃんが超音波検査で見えなくても、胎嚢が大きくなっていることで成長していると考えます。

CRL（頭殿長／頭からおしりまでの長さ）

赤ちゃんの頭からおしりまでの長さのこと。妊娠８～11週ごろは胎児の発育に個人差が少なく、CRLの数値もほぼ同じなため、出産予定日や妊娠週数を確定するために使われます。

GA（妊娠週数）
超音波検査によって計測された胎児の大きさから、検査をした当日が妊娠何週（w=week）の何日（d=day）かを割り出した数値が表示されます。

EDD（出産予定日　月／日／年）
検査結果を受け、機械が自動的に算出した出産予定日が表示されます。測定誤差により、実際の予定日と異なる場合も。目安程度に考えましょう。

そのほかにも
そのほかにもBPD（児頭大横径：頭の大きさ）、A×T（胎児腹幹横断面積：赤ちゃんの胃の部分が写るあたりの断面積）、AC（腹部周囲長：おなかまわりの長さ）、FL（大腿骨長：太ももの骨の長さ）などがあり、必要に応じて計測します。

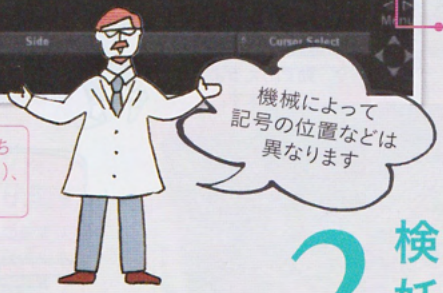

2 検査方法は妊娠時期に合わせて変わる！

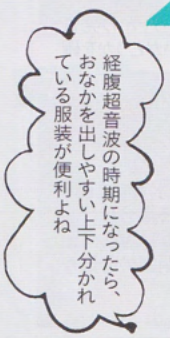

妊娠４カ月以降
経腹超音波

おなかの上から器具を当てて広範囲に観察

妊娠４カ月以降は、おなかの上から経腹プローブを当てて、より広い範囲で赤ちゃんの体を観察します。おなかにゼリーを塗るのは、おなかとプローブの間に空気が入らないようにするためです。

妊娠４カ月ごろまで
経腟超音波

腟内に器具を入れて子宮の近くから観察

赤ちゃんもママの子宮も小さい妊娠４カ月ごろまでは、腟に細長いプローブを挿入して、子宮のごく近くから子宮や卵巣の状態を観察します。妊娠中期以降は子宮頸管が短くなる子宮頸管無力症や、前置胎盤の診断に使われることも。

3 おなかの様子がわかるしくみは？

超音波の反射を利用して投影しています

かたいものにぶつかると反射し、液体などは通り抜ける超音波の性質を利用して、羊水内の赤ちゃんの姿形を画面上に投影します。背骨や肋骨、頭蓋骨などかたいものは白く、羊水や血液、膀胱の中の尿などは黒く、筋肉や脂肪、胎盤などはグレーに写ります。

4 何が写っているのか判別するには？

もらったその場で確認するのが早道

超音波写真に写っているのは断面。そのため超音波をあてた位置や角度によって写り方が変わります。超音波写真をもらったら、その場で先生に何が写っているのかを聞きましょう。始めのうちはわかりにくくても、見慣れてくるとだんだんわかるようになります。

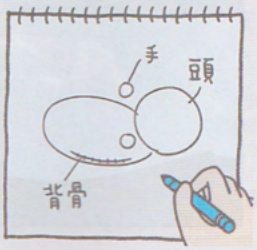

4D超音波 妊娠11週連続ショット

5 2D（白黒）超音波と3D、4Dの違いは？

2Dは平面的な断面図、3Dは立体静止画、4Dは立体動画

平面的な2Dの情報を組み立てて立体的な画像にしたものが3D（立体静止画）です。また、3D画像を動く画像として鮮明に見せるのが4D。医学的には2Dで重要な診断はつきますが、3Dや4Dは赤ちゃんの目鼻立ちなど体の外表面的な画像をリアルに映し出せるため、ママやパパに人気です。

6 赤ちゃんの今の推定体重がわかる！

機械が自動的に計算式にあてはめて算出

推定体重とは、赤ちゃんの今の体重の目安のこと。赤ちゃんの頭、腹部、太ももの長さを超音波装置で計測すると、体重がわかる計算式に自動であてはめて算出されます。ただし、1割ほどの誤差が出ることも。

7 赤ちゃんの性別がわかるのは妊娠5カ月ごろから

男の子はペニス、女の子は木の葉形が見える

男の子は股の間にペニスが、女の子は木の葉形をした外陰部が見えます。早い人で妊娠5カ月ごろからわかりますが、なかなか外性器が写らない場合は性別の判定が遅れます。また女の子と言われていても途中でペニスが見つかり修正されることも。

4D超音波でこんな動きがわかることも！

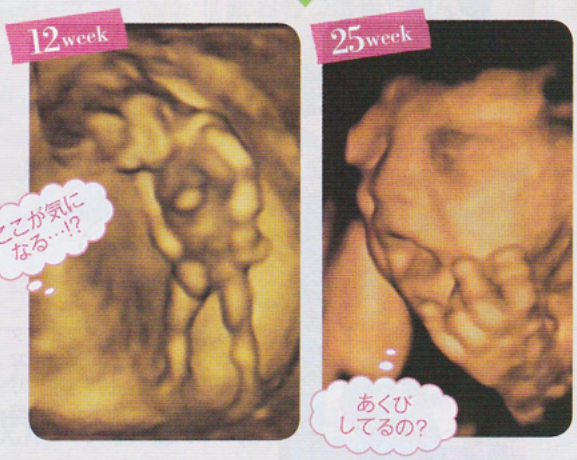

左は直立しているように見える写真。男の子なのですが、性器を気にしているようです。右は大きく口をあけ、あくびをしている様子。

＼ほかにも／

血流がわかるカラー超音波もある！

へその緒や心臓、脳などの血流を確認

血液の流れがプローブに近づくと赤く写り、遠ざかると青く写るしくみの検査法で、へその緒の血液の流れや、赤ちゃんの心臓、脳などの血流に問題がないかを確認できます。下の波形は、赤ちゃんの心拍を表しています。

P.107 クイズの答え

1 頭
頭もおなかの断面もだ円状に写りますが、だ円の中央に白い線が確認できれば頭です。

2 男の子の性器
おしりの下からのぞき込んでいるような位置からとった写真。ペニスの突起が確認できます。

3 臍帯（へその緒）
ねじったひものようなものが見えたら、臍帯（へその緒）です。赤ちゃんの体に巻きついていることもあります。

読者ママのソボクな疑問Q&A

Q 冷たいゼリーを塗って、長時間おなかを出していると、おなかが張ります。伝えるべき？

A 途中でおなかが張ってきたらすぐに伝えてください。また、妊婦さんがあお向けの姿勢を続けていると「仰臥位低血圧症候群」といって血圧が下がり気分が悪くなるケースもあります。検査中に異変を感じたら医師やまわりのスタッフに声をかけましょう。

Q 写っている部位が、家に帰るとわからなくなってしまうのが悩みです。

A 超音波写真は見慣れるまでは何が写っているか判別が難しいものです。家でパパに説明するためにも、検査後に超音波写真をもらったら、その場で医師に何が写っているのか確認してメモを残しておきましょう。

Q 推定体重が前回よりあまり増えていないと不安です。

A 推定体重はどんなに正確に測っても1割の誤差が出ることがあります。1割は約1週分の数値です。たとえば26週に1週分大きい数値が出て、次回の28週に1週分小さい数値が出ると、結果は27週相当で同じに。赤ちゃんが元気に動いていれば心配はいりません。

超音波写真の保存&楽しみ方

おなかの赤ちゃんが写っている超音波写真はママの宝物ですね。アルバムを作って大切に保管したり、飾ったりして楽しむママも多いようです。

超音波写真用フレームとアルバムを手作りしました

埼玉県／高田由莉さん
清雅くん（8カ月）

妊娠5カ月ごろから超音波写真をアルバムにはってメモリアル作りをスタート。おなかの変化の写真も毎月撮影して、一緒にはりました。ちょうど同じころ性別が判明！　超音波検査をしていたときにおしっこをしたらしく、男の子の目印がバッチリ見えたんです。

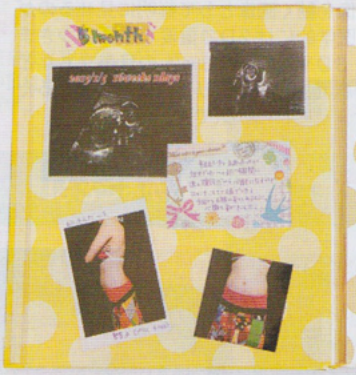



ここに超音波写真をはりました！

⬅妊娠7カ月のころ、インターネットで見かけた超音波写真用の額をマネして、手作りしてみました。リビングに飾っています。

ケータイで撮ってフォトブックを作り、超音波アルバムも作成！

北海道／金子麗香さん
愛莉ちゃん（10カ月）

超音波写真は時間がたつと劣化してしまうので、できるだけ鮮明なものを子どもが大きくなるまで残しておきたいと思い、フォトブックを2冊作りました。超音波写真をもらったときの体重やコメントも一緒に入れてあります。子どもが大きくなったら、これを見せて、こうやって少しずつ大きくなったこと、それを私たちがとても幸せに感じていたことを伝えたいと思います。作っているとき、私自身もとても楽しめました。

⬆フォトブックのほかに超音波アルバムも作成しました。シールで飾ってあります。

⬆『200円ブック』という携帯アプリを利用して、携帯で撮った写真を表紙含め23枚選んでフォトブックに。各ページに好きなコメントも入れられます。

おなかの写真も撮ってスクラップブック風にデコレーション

愛知県／堀田恵美さん
真源くん（8カ月）

妊娠2カ月ごろ初めて超音波写真をもらった日から、アルバム作りを始めました。私のおなかの写真も撮ってマスキングテープなどでスクラップブック風にデコレーション。出産の様子も記録し、産後に完成させました。妊娠中は作っていくにつれてどんどん出産が楽しみになっていきました。

➡産後、育児に疲れたとき眺めていると、会えるのが待ち遠しかった気持ちを思い出せて、よし頑張ろう！って気持ちにさせてくれる一冊になっています。

注意　超音波写真は劣化します！

劣化した12年前の超音波写真

スキャンするか複写してきれいな状態で保管

超音波写真は感熱紙に印刷されることが多く、時間がたつとだんだん白っぽくなり、色が消えてしまいます。きれいな状態で残すには、①複写する　②スキャナーでとり込む　③写真店で複製する、などの方法があります。

Welcome ♥ たまごクラブ
特集連動プレゼントG

丸茂レディースクリニック［東京都港区］

4D超音波撮影の無料体験をプレゼント

4名様

この特集を監修した丸茂レディースクリニックでの4D超音波無料体験をプレゼント。プリント写真（白黒）とDVDへの5分間の録画つき。DVDにはBGMにオルゴールの曲入り。

▶応募要項はP.16へ

次号たまごクラブ6月号（5月14日発売）には「おなかの大きさ・形、なんで差が出るの？」特集があります！

※一部地域により発売日が異なる場合があります。